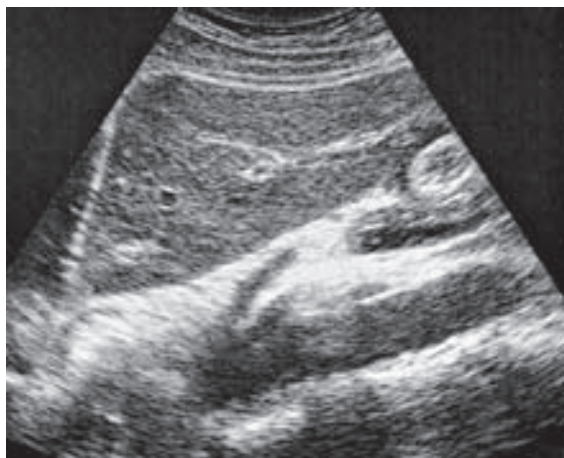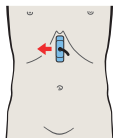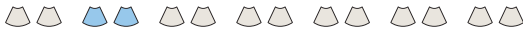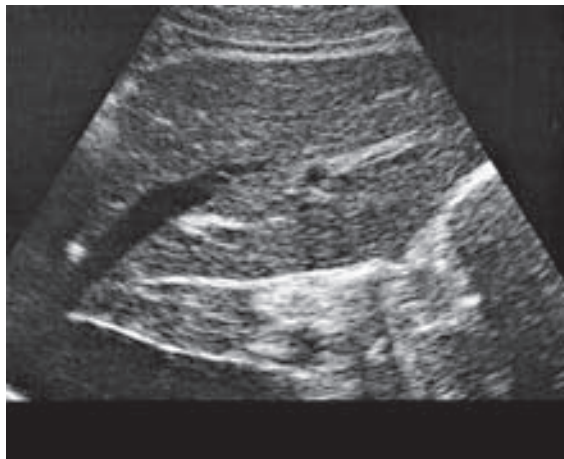
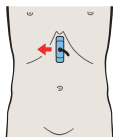
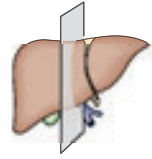
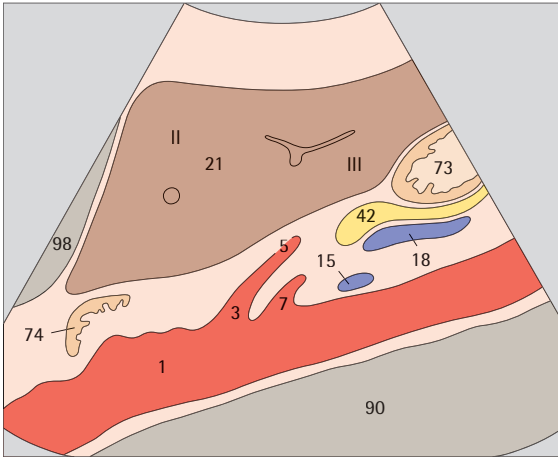


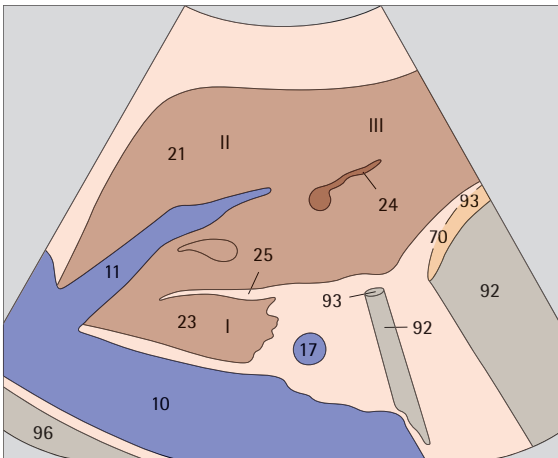
- ▶ 59 Lobul hepatic stâng, ligamentul rotund, limita dintre segmentul lateral și cel median



- ▶ 60 Lobul hepatic stâng, ligamentul rotund, limita dintre segmentul lateral și cel median, lobul caudat

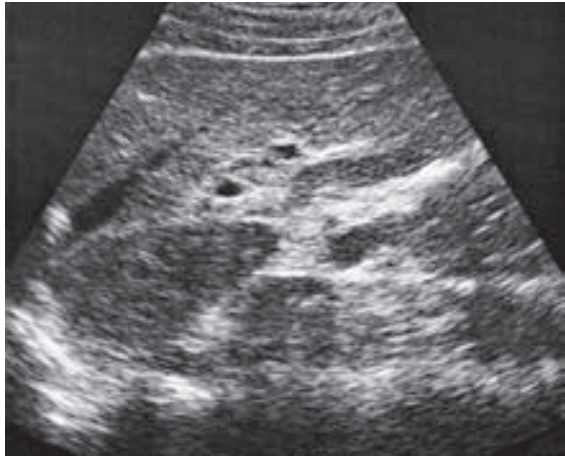
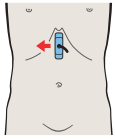
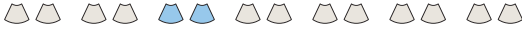

Segmentul lateral este compus din subsegmentul II, cranial și subsegmentul III, caudal.

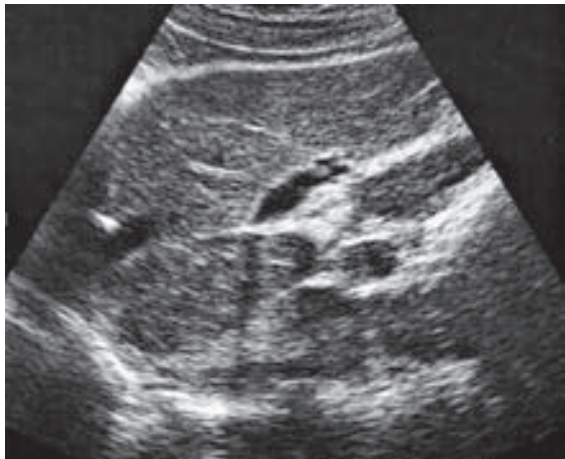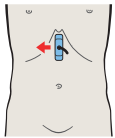


Limita dintre segmentele lateral și median, respectiv, din punct de vedere anatomic, dintre lobi drept și stâng, este vena hepatică.

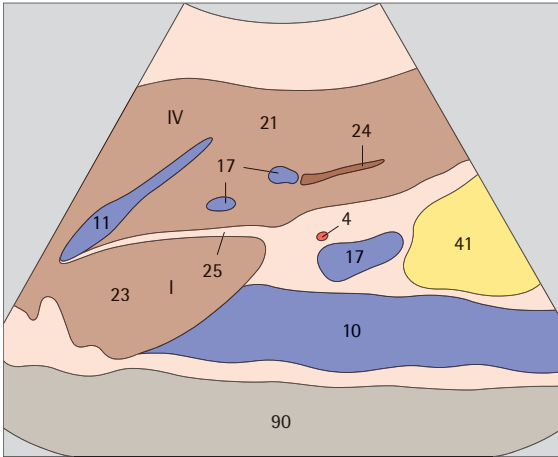




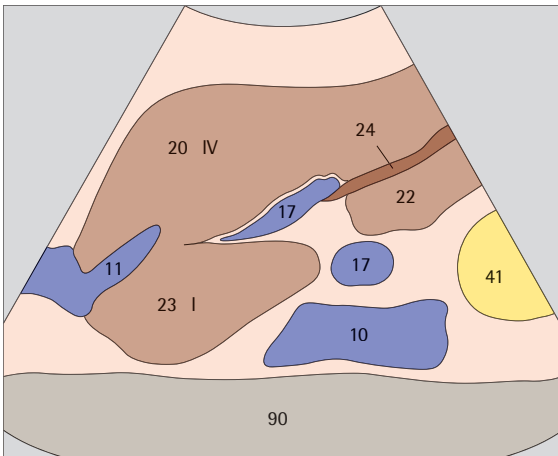
- ▶ 61 Vena hepatică stângă, ligamentul rotund, limita dintre segmentul lateral și cel median, lobul caudat



- ▶ 62 Vena hepatică stângă, ligamentul rotund, limita dintre segmentul lateral și cel median, lobul caudat

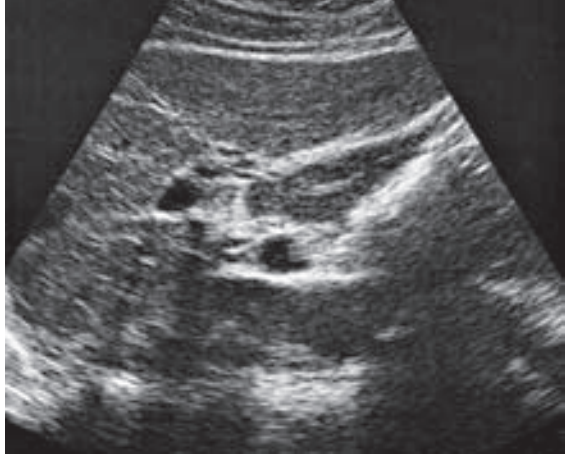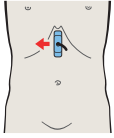


Lobul caudat corespunde subsegmentului I al segmentului median și se află antero-lateral față de vena cavă. Segmentul median este în mare parte subsegmentul IV.

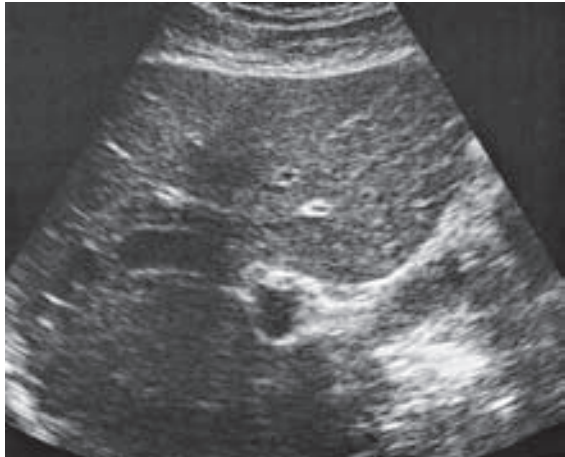
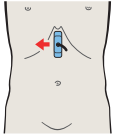


Limita dintre segmentele lateral și median, respectiv limita dintre lobi anatomici hepatici drept și stâng, este ligamentul rotund.

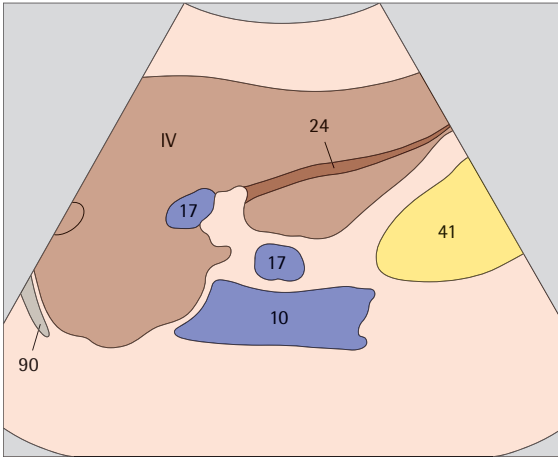




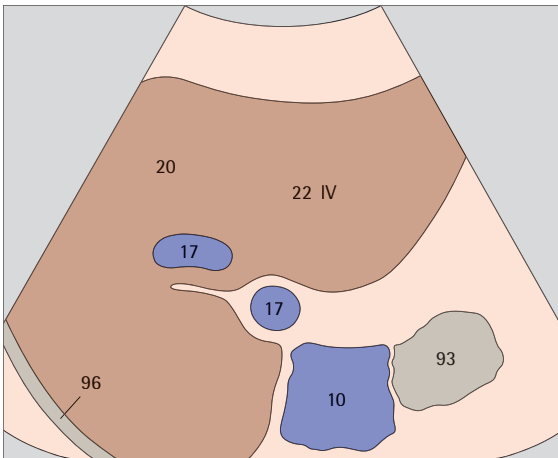
- ▶ 63 Vena hepatică stângă, ligamentul rotund, limita dintre segmentul lateral și cel median, lobul caudat



- ▶ 64 Segmentul median, subsegmentul IV, lobul pătrat

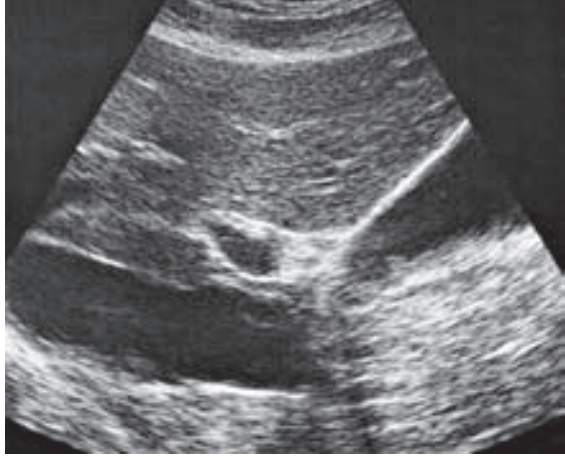
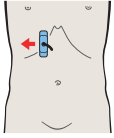
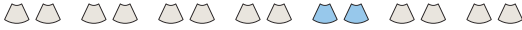

Ligamentul rotund (vena ombilicală obliterată) se extinde de la ramura stângă a venei porte la marginea antero-inferioară hepatică.

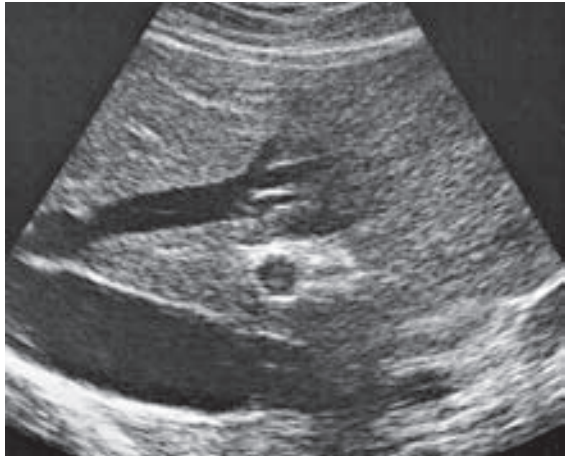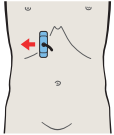


Partea caudală a segmentului median, respectiv lobul pătrat, este situat între ligamentul rotund și vezica biliară. Lobul pătrat face parte din subsegmentul IV.





- ▶ 65 Vezica biliară, vena portă, vena cavă,
limita dintre segmentul median și cel anterior



- ▶ 66 Vena mediană hepatică,
limita dintre segmentul median și cel anterior